

C. De Cristofano, F. Giordano



CASE REPORT

**Riassunto**

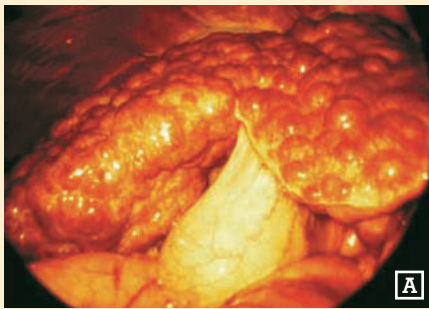
Viene presentato un caso di grave cirrosi epatica complicata e scompensata trattata con terapia omeopatica integrata, transfer factor e  $\gamma$  interferone, oltre che con il complesso aminoacidico MAP. La terapia ha reso indubbiamente più efficace la risposta immunitaria della paziente, sottraendola ad un circolo vizioso che avrebbe potuto condurre a gravissime conseguenze.

**Parole chiave**

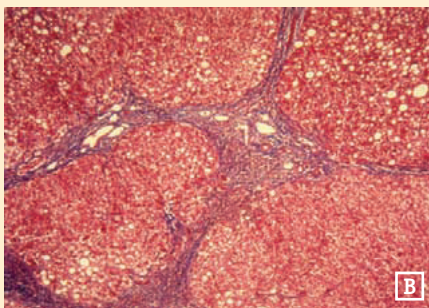
CIRROSI EPATICA, OMEOPATIA, TRANSFER FACTOR,  $\gamma$  INTERFERONE, MAP (MASTER AMINOACID PATTERN)

**Summary:** *A case of serious complicated and uncompensated cirrhosis treated with integrated homeopathy, transfer factor and  $\gamma$  interferon, and the amino acid complex MAP is analysed. This therapy has certainly made the patient's immune response more effective, thus keeping her away from a vicious circle that could have caused more serious consequences.*

**Key words:** *CIRRHOSIS, HOMOEOPATHY, TRANSFER FACTOR,  $\gamma$  INTERFERON, MAP (MASTER AMINO ACID PATTERN)*



A



B

**Cirrosi epatica post epatitica:**  
quadro macroscopico e microscopico (A,B).

## TERAPIA OMEOPATICA INTEGRATA IN UN CASO DI CIRROSI EPATICA SCOMPENSATA

### INTEGRATED HOMOEOPATHIC THERAPY IN A CASE OF UNCOMPENSATED CIRRHOSIS

#### INTRODUZIONE

La cirrosi epatica è una condizione morbosa patologicamente ben definita, associata ad uno spettro di manifestazioni cliniche caratteristiche. Sostanzialmente, gli aspetti patologici fondamentali sono espressione di una lesione cronica irreversibile del parenchima epatico caratterizzata dalla presenza di una fibrosi diffusa associata a rigenerazione epatocitaria nodulare. Questi aspetti morfologici sono secondari a necrosi epatocitaria, al collasso del reticolo di sostegno con successiva interposizione di tessuto connettivo, al sovertimento del letto vascolare ed alla rigenerazione nodulare del parenchima epatico residuo.

Gli aspetti clinici della cirrosi derivano dalle alterazioni morfologiche riflettendo piuttosto la gravità del danno epatico che l'etiologia della sottostante epatopatia. La perdita di massa epatocellulare funzionante può condurre allo sviluppo di ittero, edema, coagulopatia e svariate alterazioni metaboliche; fibrosi e sovertimento della vascolarizzazione epatica determinano ipertensione portale e relative sequele, fra cui spiccano le varici gastroesofagee e la splenomegalia. Ascite ed encefalopatia epatica conseguono all'insufficienza epatocellulare ed all'ipertensione portale. La cirrosi postnecrotica o postvirale rappresenta un ben definito stadio di un danno epatico cronico avanzato, secondario ad epatite virale (virus B o C). Nei pazienti con cirrosi a etiologia nota nei quali si osserva una progressione verso uno stadio postnecrotico, le manifestazioni cliniche consistono nell'accentuazione dei sintomi della malattia iniziale. Usualmente la sintomatologia è correlata all'ipertensione portale con relative sequele, quali ascite, splenomegalia, ipersplenismo, encefalopatia e sanguinamento da varici esofagee, con conseguente anemia. Le alterazioni biochimiche e della funzione epatica sono simili a quelle osservate in altri tipi di cirrosi.

Nel 75% circa dei casi la malattia ha un andamento progressivo (nonostante la terapia di supporto), con esito mortale entro 1-5 anni per complicanze quali emorragia massiva da varici, encefalopatia epatica o insorgenza di epatocarcinoma.

#### ■ CASO CLINICO

M. Maria Michela, anni 55.

**Anamnesi patologica remota:** colecistectomia nel 1971. Nel 1984 mastec-

tomia radicale sn. per ca. mammario, seguita da cicli di radio e chemioterapia.

**Anamnesi patologica prossima:** nel 1997 astenia marcata ed epigastralgia, per cui eseguiva una EGDS che mostrava un polipo sessile dell'antro gastrico, non asportabile per il rischio chirurgico, legato alla piastrinopenia ed al deficit coagulativo riscontrato.

Sempre nel 1997 veniva diagnosticata un'epatopatia cronica HCV correlata, varici esofagee ed ascite.

Nell'ottobre 1998 la paziente veniva ricoverata c/o il Policlinico Universitario "A. Gemelli" di Roma per grave stato di anemizzazione secondario a numerosi episodi di rettorragia. L'esame emocromocitometrico evidenziava valori di Hb di 6,5 g/dl ed ematocrito: 21,5; G.R.: 2.026.000; piastrine: 84.000. I valori delle transaminasi e della bilirubina si posizionavano ai limiti superiori della norma. Veniva praticata EGDS che evidenziava: "varici bluastre al 3° distale dell'esofago. Mucosa di corpo ed antro gastrico congesta con numerose erosioni". L'esplorazione rettale evidenziava gavoceoli emorroidari congesti alle ore 3, 6 e 12.

La paziente veniva trasfusa urgentemente con unità di sangue intero e sottoposta a nutrizione parenterale. Praticava, inoltre, terapia con beta-bloccanti, diuretici, inibitori di pompa protonica ed antifibrinolitici.

Dopo dieci giorni, veniva dimessa, migliorata, con diagnosi di: "cirrosi epatica scompensata, ipertensione portale con varici esofagee e rettorragia". La paziente veniva ulteriormente ricoverata nel dicembre 1998, nell'aprile e luglio 1999 per terapia trasfusionale urgente (grave stato di anemizzazione per la persistenza della sintomatologia).

La paziente giunge alla nostra osservazione nel settembre 1999.

Presenta addome lievemente globoso per versamento ascitico, ipotensione, discreta anemizzazione (G.R.: 2.800.000; Hb: 6,5 g/dl) e notevole alterazione degli enzimi epatici. Lamenta profusa astenia, dispepsia, vertigini. Inizia la terapia con NUX VOMICA -HOMACCORD alternata a VE-

RATRUM -HOMACCORD (posologia: 10 gocce per 3/die). Questa terapia è tuttora in corso.

Viene inoltre prescritto CROTALUS-INJEEL (dapprima una fiala i.m./die, poi, per diradamento degli episodi emorragici, al bisogno), CINNAMOMUM -HOMACCORD (una fiala i.m. a giorni alterni) ed HEPAR SUIS-INJEEL + HEPEEL® ogni tre giorni. Inizia, inoltre, una terapia immunologica con TRANSFACTOR 3 (una cps per 5 giorni consecutivi a settimana, per tre mesi), sostituito successivamente con INF gamma 4 CH, 20 gocce per 3/die. Questa terapia è tuttora in corso. Inoltre, per circa due mesi, la paziente è stata sottoposta ad integrazione con *pattern* aminoacidico mediante l'assunzione di 10 gr./die di SON Formula®.

Grazie a questa terapia, le condizioni della paziente sono migliorate notevolmente e rapidamente, tanto che la stessa non necessita di ulteriori trasfusioni ed è tornata ad un più accettabile livello di qualità di vita.

Da segnalare l'EGDS di controllo praticata nel marzo 2000: "esofago normale per calibro ed aspetto della mucosa. Presenza al terzo medio ed al terzo inferiore di due flebectisie ricoperte di mucosa integra..." ed il ritorno ai valori pressoché normali degli enzimi epatici e della bilirubina. Anche il versamento ascitico è regredito rapidamente.

## CONCLUSIONI

Il virus HCV è un virus RNA, antigenicamente mutevole, agente etiologico di un'epatite con sintomatologia silente o sfumata, tendente alla cronicizzazione ed evoluzione verso la cirrosi e le sue temibili sequele.

La terapia allopatrica sortisce risultati piuttosto deludenti, specialmente per i gravi effetti collaterali legati all'uso dei farmaci antivirali e dell'interferone, associato o meno alla ribavina (interferone alfa-2b + ribavina).

La terapia omeopatica integrata prescritta in questo caso ha prodotto risultati clinici e sintomatologici estremamente positivi, risolvendo l'anemia le-

gata al sanguinamento gastro-intestinale ed alla coagulopatia. Da due anni la paziente non ha necessitato di emotrasfusioni e di nutrizione parenterale e svolge attività pressoché normale. Anche la riduzione del valore delle transaminasi ed il miglioramento del quadro gastroscopico inducono ad un cauto ottimismo. La terapia da noi impostata ha reso indubbiamente più efficace la risposta immunitaria della malata, sottraendola ad un circolo vizioso che avrebbe potuto condurla all'*exitus*.

Ci riproponiamo di approfondire gli studi sul Transfer Factor e di introdurre l'uso di catalizzatori e nosodi per migliorare il protocollo omeopatico integrato da noi impostato, e qui proposto. ■

## Letteratura

1. HERMANN G.F. – Terapia omotossicologica dell'epatite C: dieci anni di esperienze. La Med. Biol., Ottobre-Dicembre 1999, pagg. 51-55.
2. MONTILLA C. – Studio comparativo con o senza somministrazione di SON FORMULA® in soggetti affetti da anemia sideropenica in trattamento convenzionale. La Med. Biol., Supplemento al n° 3, Luglio-Settembre 1999, pagg. 2-7.
3. PIZZA G., VIZA D. – Transfer factor for the treatment of chronic active hepatitis. N. Engl. J. Med. 1979; 300:1332.
4. POLITO A. – Encefalopatia portosistemica in fase terminale in paziente cirrotico: terapia con SON Formula®. La Med. Biol., Luglio-Settembre 2001, pagg. 49-50.
5. SEVTEMANN S., KASTNER R. – Omeopatia con i biocatalizzatori. Guna Ed., 1991.
6. VIZA D. – From placebo to Homeopathy: the fear of the Irrational. The Scientist 1998; 12-18.



### Per riferimento bibliografico:

DE CRISTOFANO C., GIORDANO F. – Terapia omeopatica integrata in un caso di cirrosi epatica scompensata. La Med. Biol., 2002/2; 51-52.

### Indirizzo dell'Autore (primo):

**Dr. Costantino De Cristofano**  
– Specialista in Chirurgia Generale  
Via Torre 9  
I – 81010 Raviscanina (CE)

**Marzo 2002**